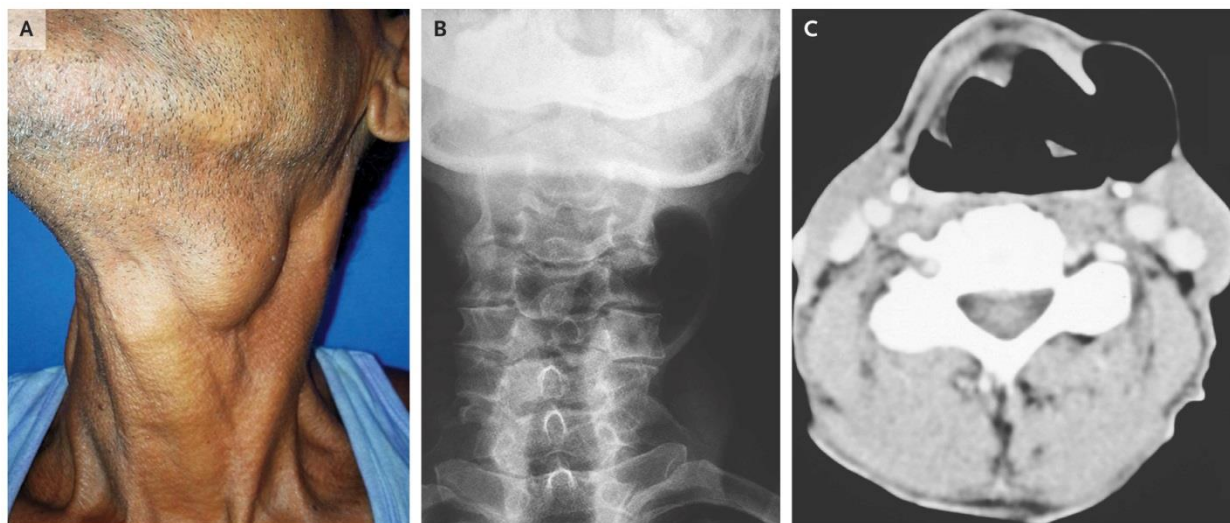


U Thanh quản

Nguồn: <https://www.nejm.org/doi/full/10.1056/NEJMicm1807310>

Người dịch: BS. Nguyễn Thị Hà – Khoa Y – Đại học Duy Tân



Laryngocele - NEJM.mp4

Một người đàn ông 58 tuổi đến phòng khám ngoại trú tai mũi họng với tiền sử khàn giọng đã 2 năm và cổ bên trái bị sưng. Ông ta không có chứng khó thở, trào ngược thức ăn. Ông là nông dân và không có tiền sử sử dụng thuốc lá. Khi khám lâm sàng, ông ta có một khối u mềm, sưng, nổi lên ở vùng cổ bên trái khi soi qua da (Hình A). Khối sưng nổi rõ hơn khi thực hiện nghiệm pháp Valsalva (Video 1). Qua thăm khám bằng nội soi thanh quản sử dụng ống soi mềm sợi quang học cho thấy một chỗ giả phình ra trên dây thanh âm gây tắc nghẽn một phần ống thông khí (Video 2). Khi chụp X quang cổ (hình B) và chụp cắt lớp vi tính (hình C), cả hai đều cho thấy một cấu trúc thùy nằm ở bên trái thanh quản và lan rộng qua màng tuyến giáp, Chẩn đoán phình thanh quản. U thanh quản là một sự giãn nở của thanh quản trong xoang Morgagni, khoảng trống giữa dây thanh âm giả và thật. Nó có thể là kết quả của hoạt động làm tăng áp lực nội khí quản, chẳng hạn như ho quá

mức, căng thẳng, chơi một nhạc cụ gió hoặc thổi thủy tinh. Bệnh nhân đã được điều trị bằng cắt bỏ hoàn toàn thanh quản. 8 tháng sau, ông tới khám thì vẫn chưa có triệu chứng tái phát.