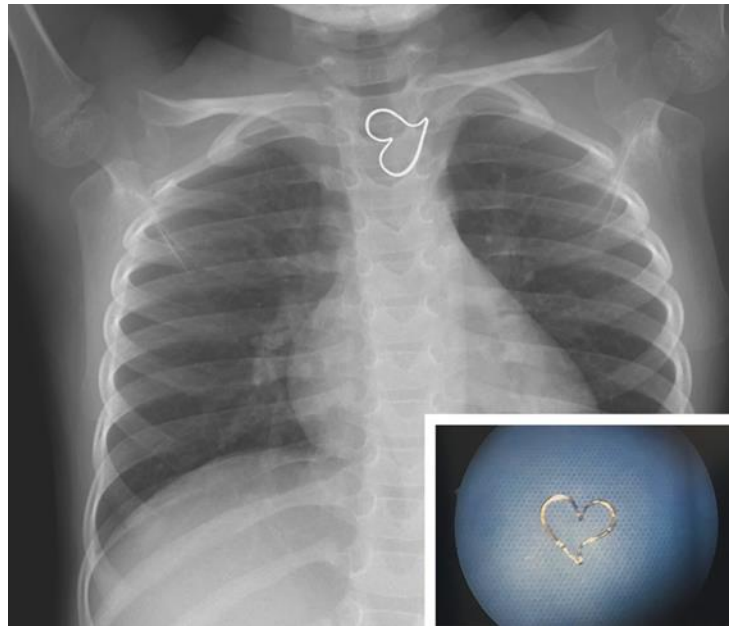


TRÁI TIM BẰNG VÀNG

Nguồn: <https://www.nejm.org/doi/full/10.1056/NEJMicm1716103>

Người dịch: BS. Phạm Thị Đào, Khoa Y, Đại học Duy Tân



Một bé gái 3 tuổi được đưa đến phòng cấp cứu sau khi bé nuốt phải một mặt dây chuyền bằng kim loại. Bé không nôn và cũng không đau ngực. Khám lâm sàng không phát hiện bất thường. Chụp X-quang ngực xác định một vật thể lạ hình trái tim trong thực quản đoạn ngực.

Nuốt phải dị vật thường được báo cáo ở trẻ từ 1 đến 3 tuổi. Các dị vật cần được loại bỏ ngay lập tức khỏi thực quản bao gồm các vật sắc nhọn, pin và các dị vật đã có mặt trong thực quản trên 24 giờ. Trẻ không có các triệu chứng nuốt phải các vật nguy hiểm có thể theo dõi không can thiệp mà để cơ thể loại bỏ dị vật theo đường tự nhiên.

Ở bệnh nhân này, vị trí của dị vật dường như không thay đổi trên X-quang ngực lặp lại. Bệnh nhân đã được đưa vào phòng phẫu thuật và tiến hành nội soi ống cứng, và một mặt dây chuyền bằng vàng hình trái tim đã được gỡ bỏ (hình nhỏ). Kiểm tra thực quản cho thấy sự mài mòn nhỏ của niêm mạc thực quản. Sau thủ thuật, bệnh nhân đã hồi phục tốt và xuất viện.