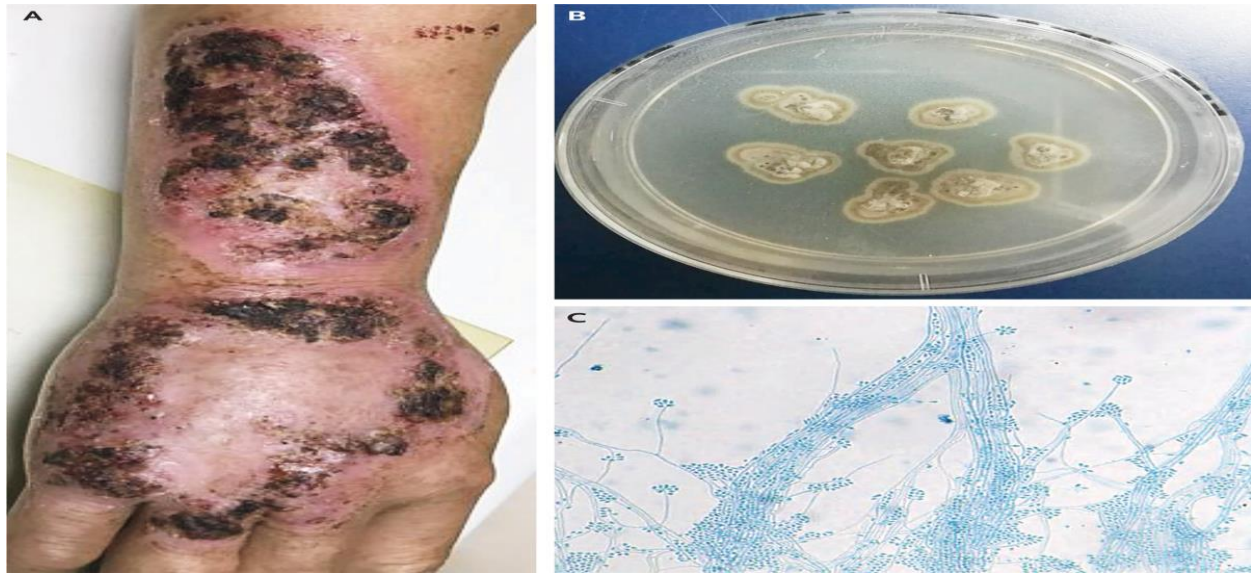


Bệnh nấm sporotrichium (Sporotrichinosis)

Nguồn: <https://www.nejm.org/doi/full/10.1056/NEJMicm1809179>

Người dịch: BS Nguyễn Thị Hà – Khoa Y – Đại học Duy Tân



Một người đàn ông 65 tuổi, khỏe mạnh, đến phòng khám da liễu với tiền sử phát ban hình khuyên tăng dần trên bàn tay và cẳng tay đã 5 tháng. Ông làm nghề nông ở miền nam Trung Quốc và bị ban đỏ sau chấn thương ở bàn tay khi làm việc. Ông đã tự điều trị bằng hỗn hợp nước ép và các loại thảo mộc, nhưng không có sự cải thiện. Khám thực thể cho thấy có các vùng ban đỏ lớn, ở phần trên của bàn tay phải và cẳng tay bị loét và đóng vảy (Hình A). Sinh thiết, và nuôi cấy đã phát hiện có sự phát triển của nấm *Sporothrix schenckii* (Hình B cho thấy hình ảnh đại thể), và Hình C cho thấy hình ảnh vi thể [vết bông màu xanh da trời], được xác nhận bằng PCR (phản ứng chuỗi polymerase). Bệnh túi bào tử là một bệnh nhiễm trùng bán cấp đến mãn tính gây ra bởi nấm lưỡng hình phức hợp *S. schenckii*, được tìm thấy trên toàn thế giới. Nhiễm trùng thường liên quan đến da và mô dưới da và xảy ra do sự xâm nhiễm của nấm từ thực vật và đất qua da. Những người bị suy giảm miễn dịch có nguy cơ mắc bệnh phổ biến cao hơn. Bệnh nhân được điều trị

bằng itraconazole, terbinafine và liệu pháp nhiệt cục bộ trong 2,5 tháng. Theo dõi 4 tháng sau khi kết thúc điều trị, ban đỏ và lớp vò đã được giải quyết.