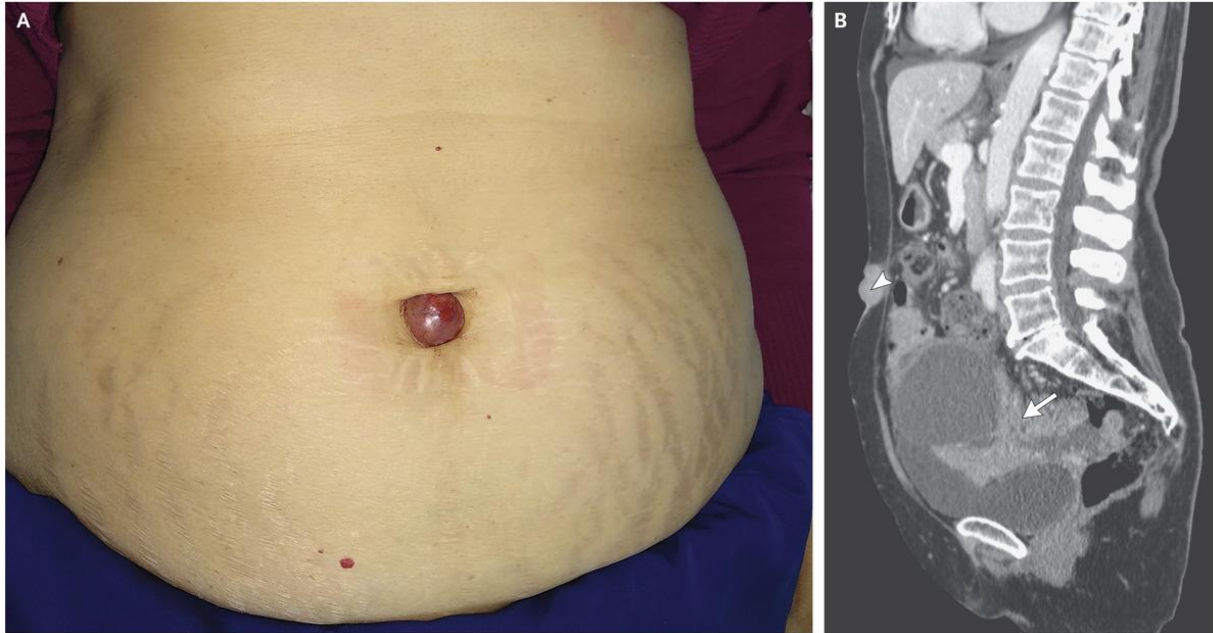


U NHỎ Ở RỒN

Nguồn: <https://www.nejm.org/doi/full/10.1056/NEJMicm1809024>

Người dịch: BS. Nguyễn Thị Hà – Khoa Y – Đại học Duy Tân



Một phụ nữ 73 tuổi đến khoa cấp cứu với một khối u nhỏ ở rốn đã phát triển trong 4 tháng. Cách ngày nhập viện 2 ngày, bệnh nhân thấy có máu chảy ra từ khối u. Qua thăm khám lâm sàng thấy một khối u nhỏ ở rốn, sờ vào thấy đau và cứng, đường kính khoảng 2 cm (Hình A) và sờ được khối u ở vùng xương chậu. Chụp cắt lớp vi tính (CT – Scan) vùng bụng và xương chậu thấy có một khối u ở vùng xương chậu, không đồng nhất, kích thước 11 cm x 11 cm x 9,5 cm (Hình B, mũi tên), cổ trứng vừa phải, ung thư lan vào phúc mạc và một khối u có kích thước 2,4 cm (đường kính lớn nhất) ở vùng rốn (Hình B, đầu mũi tên). Nội soi sinh thiết khối u, hạch rốn, nuôi cấy màng bụng, và phân tích xác định là ung thư biểu mô buồng trứng với độ huyết thanh cao (HGSC). Khối u của cô Mary Joseph là một tổn thương di căn tới rốn, thường liên quan đến ung thư phụ khoa và đường tiêu hóa. Bệnh nhân đã được phẫu thuật cắt lọc khối u làm tế bào học và hóa trị liệu.