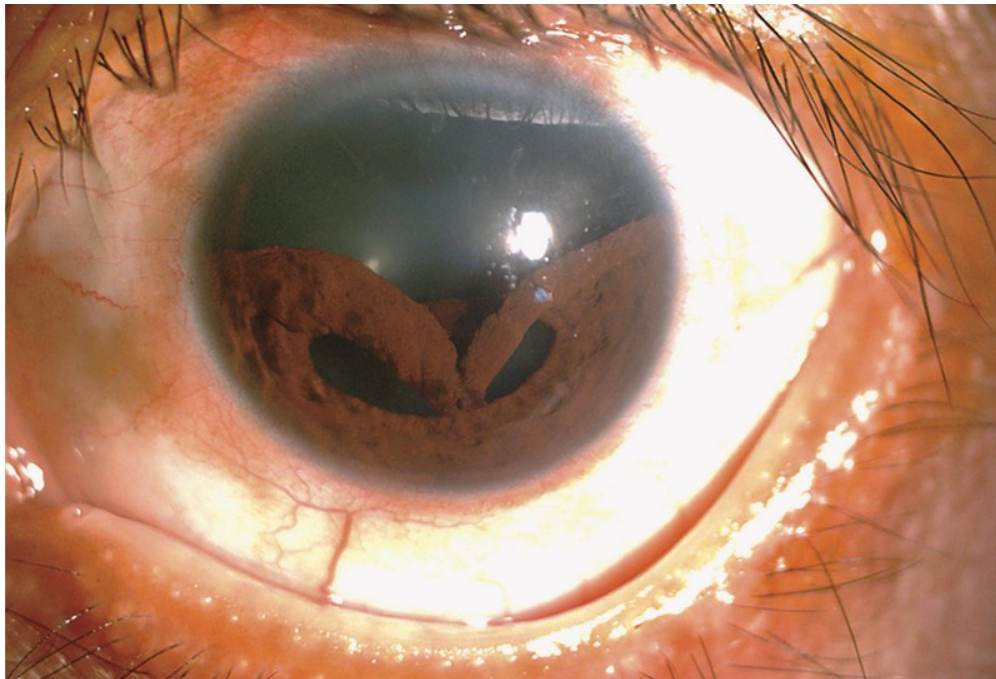


# Chấn thương rách mống mắt

Nguồn: <https://www.nejm.org/doi/full/10.1056/NEJMicm1812087>

Người dịch: BS. Trần Châu Mỹ Thanh-Khoa Y-Trường Đại Học Duy Tân



Một người đàn ông 48 tuổi đến phòng khám mắt với tiền sử đau mắt đã 1 tuần, nhìn đôi và mờ ở mắt trái. Các triệu chứng khởi phát sau khi anh ta bị bắn vào mắt bởi một sợi dây cao su mà anh ta đang sử dụng để cố định hàng hóa lên một chiếc xe máy. Qua thám thực thể cho thấy vết thâm của mí mắt trái và đồng tử bị biến dạng. Thị lực được điều chỉnh với kính mắt là 20/40 ở mắt phải và 20/200 ở mắt trái. Kiểm tra bằng đèn khe ở mắt trái cho thấy một mống mắt bị biến dạng với phần trên bị chùng xuống, tách ra từ vị trí 9 giờ đến vị trí 3 giờ. Không có bằng chứng về di chuyển thể thủy tinh, đục thủy tinh thể hoặc chấn thương võng mạc đã được ghi nhận. Tách mống mắt ra khỏi cơ thể mi do chấn thương cùn, được gọi là chấn thương rách mống mắt, có thể dẫn đến mờ mắt, nhìn đôi một mắt, hoặc chứng sợ ánh sáng. Bệnh nhân đã trải qua phẫu thuật tạo hình và phục hồi hình dạng đồng tử và cải thiện thị lực. Một năm sau, bệnh nhân điều chỉnh thị lực bằng kính mắt là 20/50 ở mắt trái và mống mắt vẫn bị biến dạng nhẹ và không có bằng chứng về tăng nhãn áp.