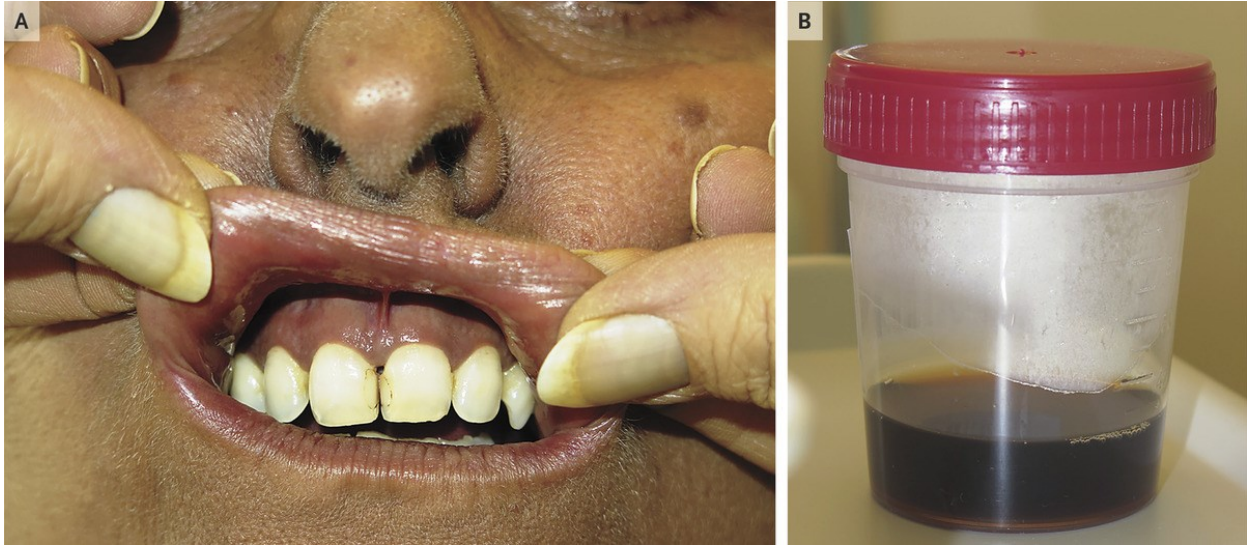


BỆNH HẮC TỔ TIẾN TRIỂN VÀ MELANIN NIỆU

Nguồn: <https://www.nejm.org/doi/full/10.1056/NEJMicm1810151>

Người dịch: Nguyễn Thùy Dung – Khoa Y – Trường Đại học Duy Tân



Một phụ nữ 47 tuổi đến phòng khám da liễu với triệu chứng thay đổi màu da, móng và niêm mạc miệng ngày càng lan rộng và tiến triển (Hình A), nước tiểu sẫm màu (Hình B) trong 4 tuần qua.

Tám năm trước, bệnh nhân được chẩn đoán u ác tính từ kết quả sinh thiết một tổn thương trên vai phải. Vào thời điểm đó, bệnh nhân được điều trị bằng cách phẫu thuật cắt bỏ diện rộng khối u; kết quả sinh thiết hạch bạch huyết âm tính.

Cách đây 6 tháng, bệnh nhân được chẩn đoán u ác tính di căn não, phổi, gan và đốt sống. Xét nghiệm *BRAFV600E* dương tính, bệnh nhân được điều trị bằng dabrafenib, trametinib và xạ trị.

Bệnh hắc tố tiến triển và melanin niệu là các biến chứng hiếm gặp của u ác tính di căn và có tiên lượng rất xấu. Cơ chế vẫn chưa được xác định, nhưng được cho là liên quan đến quá trình phát triển của tế bào khối u ác tính, dẫn đến việc giải phóng một lượng lớn tiền chất melanin và melanin vào máu.

Mặc dù điều trị nhưng bệnh vẫn tiến triển và bệnh nhân đã chết 2 tuần sau đó.