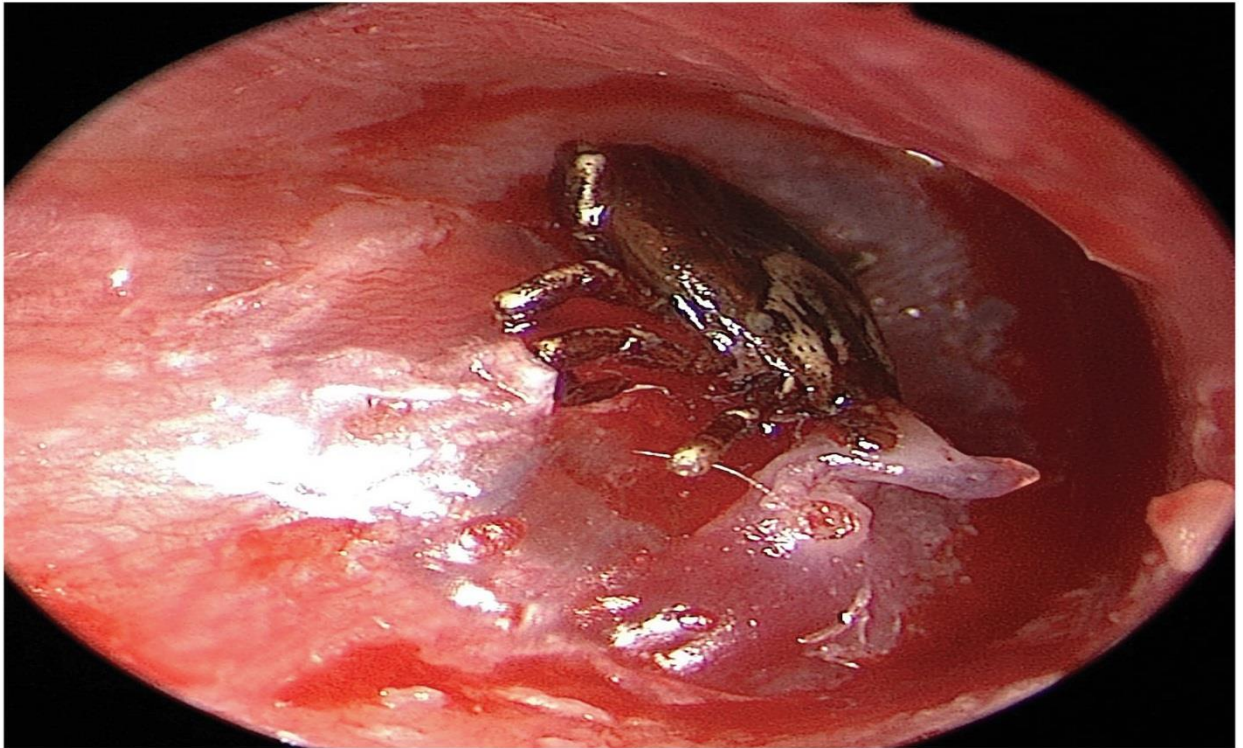


Bọ ve gắn vào màng nhĩ

Người dịch: BS. Nguyễn Thị Hà – Khoa y, Đại học Duy Tân

Nguồn: https://www.nejm.org/doi/full/10.1056/NEJMicm1812049?query=featured_infectious-disease



Một cậu bé 9 tuổi tới phòng khám tai mũi họng vì cảm giác có một vật thể lạ trong tai phải của mình. Cậu bé nói rằng đã nghe thấy tiếng ồn ào trong tai phải 3 ngày trước đó. Cậu ta sống ở Connecticut và chơi ở ngoài sân trường. Không bị đau, ù tai hoặc mất thính giác. Thăm khám lâm sàng, phát hiện một con bọ ve nằm trên màng nhĩ phải với viêm xung quanh. Không thể loại bỏ bọ ve dưới hướng dẫn của kính hiển vi phẫu thuật. Cậu bé sau đó đã được chuyển đến phòng mổ, gây mê toàn thân để loại bỏ bọ ve. Bọ ve dính vào màng nhĩ, đầu của bọ ve nằm ở lớp biểu bì của màng nhĩ. Lớp mô sợi bên dưới của màng nhĩ vẫn còn nguyên. Dưới sự hướng dẫn của kính hiển vi phẫu thuật, bọ ve đã được loại bỏ bằng một cái móc. Xét nghiệm

xác định bọ ve là *Dermómor variabilis*. Cậu bé không có dấu hiệu hoặc triệu chứng gợi ý bệnh toàn thân, được điều trị bằng thuốc nhỏ tai ciprofloxacin để làm mỏng màng nhĩ. Một tháng sau, cậu bé đã khỏe lại, không bị sốt hay phát ban và màng nhĩ đã lành tốt.