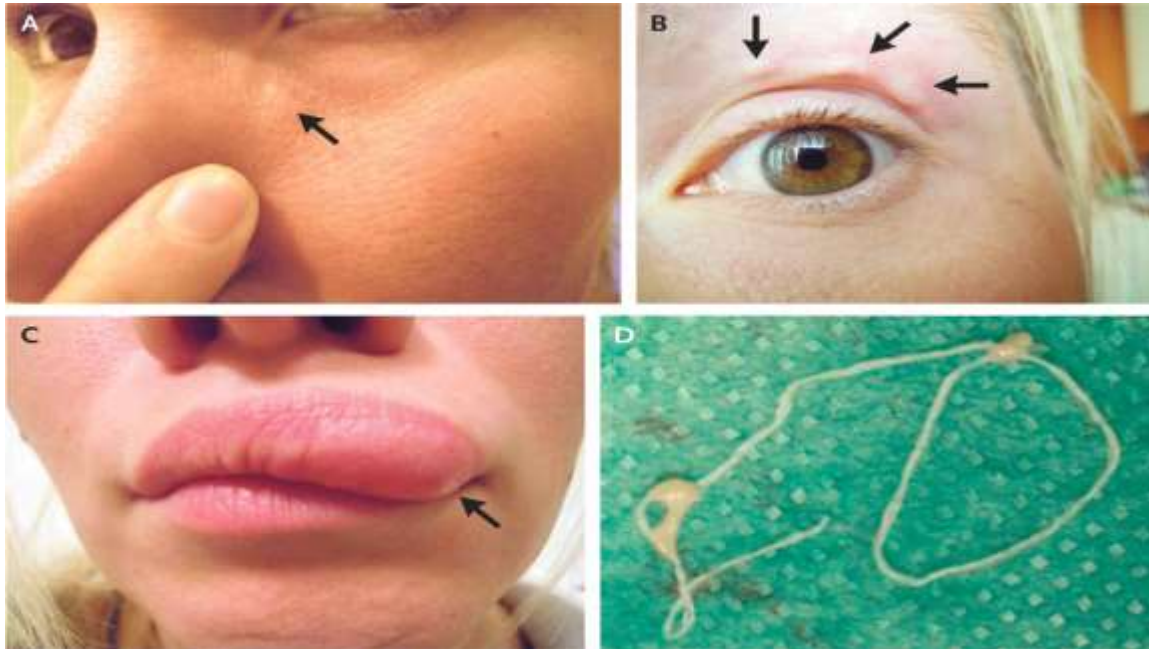


## Nhiễm giun tròn *Dirofilaria repens*

Nguồn: <https://www.nejm.org/doi/full/10.1056/NEJMicm1716138>

Người dịch: BS. Nguyễn Thị Hà – Khoa Y – Trường ĐH Duy Tân



Một phụ nữ 32 tuổi khai với bác sỹ nhãn khoa rằng trong 2 tuần của các nốt di chuyển xung quanh khuôn mặt. Cô ấy đã thấy một nốt sần đầu tiên bên dưới mắt trái (Hình A). Năm ngày sau, nó đã di chuyển lên phía trên mắt trái của cô (Hình B) và 10 ngày sau đó đến môi trên (Hình C). Cô ấy đã ghi lại những thay đổi này bằng cách chụp ảnh khuôn mặt của mình. Các nốt thỉnh thoảng gây ra cảm giác ngứa và rất cục bộ, hoặc không có triệu chứng. Cô gần đây đã đi đến một vùng nông thôn bên ngoài Moscow và nhớ lại việc thường xuyên bị muỗi đốt. Khám lâm sàng cho thấy một nốt sần thuần dài di chuyển ở mí mắt trên bên trái. Một loài ký sinh trùng đã được cố định bằng kẹp và loại bỏ bằng phẫu thuật (Hình D). Ký sinh trùng được xác định bằng PCR (Polymerase chain reaction) là *Dirofilaria repens*, đó là một loại giun tròn có nguồn gốc từ động vật. Chó và các động vật ăn thịt khác là vật chủ và muỗi đóng vai trò là vectơ. Con người có thể trở thành vật chủ khác

thường. Phẫu thuật loại bỏ giun để điều trị. Sau khi loại bỏ, bệnh nhân đã hồi phục hoàn toàn.

Từ khóa: “Migrating *Dirofilaria repens*: Nhiễm giun tròn *Dirofilaria repens*”

## **Migrating *Dirofilaria repens***

A 32-year-old woman presented to an ophthalmologist with a 2-week history of nodules that moved around her face. She had first noted a nodule below her left eye (Panel A). Five days later, it had moved to above her left eye (Panel B), and 10 days after that to the upper lip (Panel C). She documented these changes by taking photographs of her face (i.e., “selfies”). The nodules occasionally caused a localized itching and burning sensation, but otherwise she had no symptoms. She had recently traveled to a rural area outside Moscow and recalled being frequently bitten by mosquitoes. A physical examination showed a superficial moving oblong nodule at the left upper eyelid. A parasite was fixed with forceps and removed surgically (Panel D). The parasite was identified by means of a polymerase-chain-reaction assay as *Dirofilaria repens*, which is a zoonotic filarial nematode. Dogs and other carnivores are the definitive hosts, and mosquitoes serve as vectors. Humans can become aberrant hosts. Surgical excision of the worm is curative. After removal of the worm, the patient had a full recovery.