

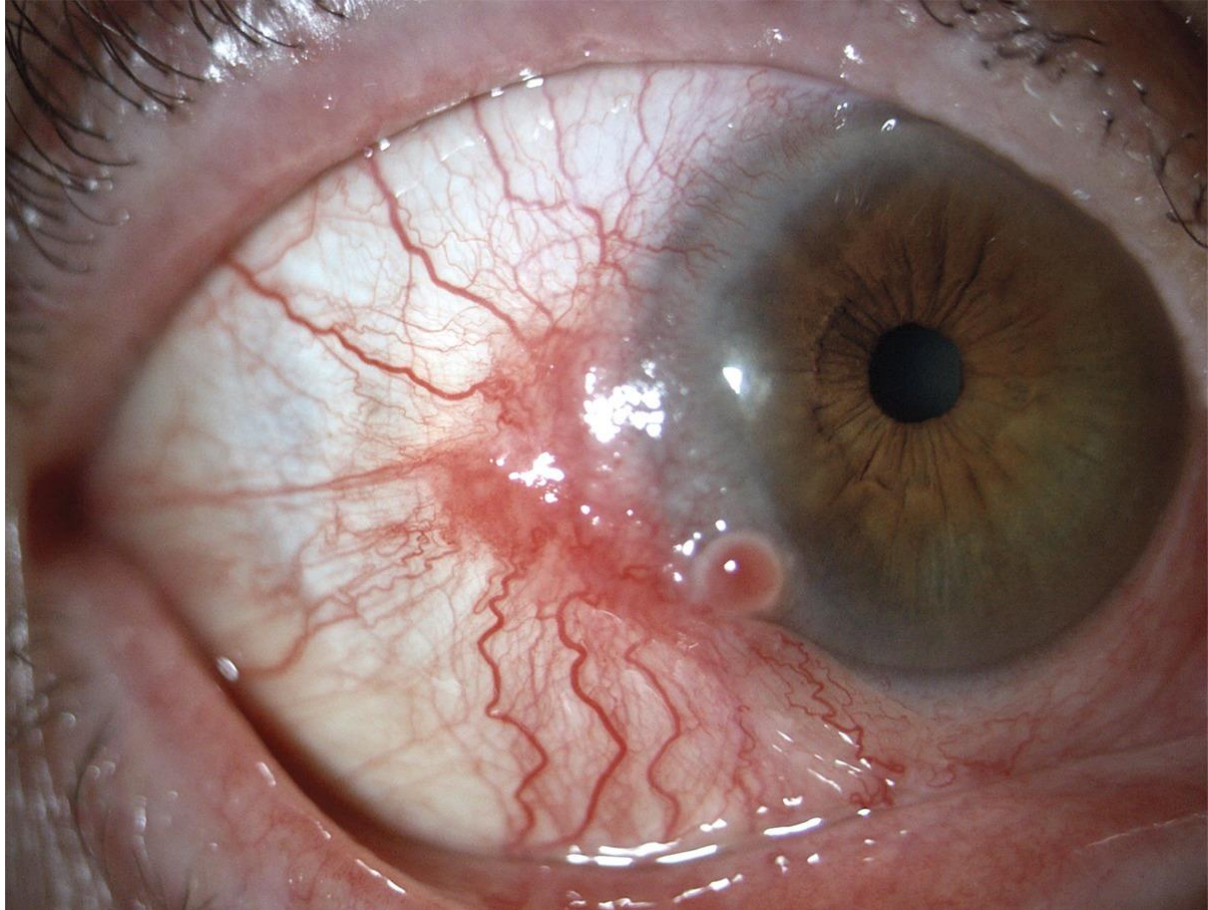
# Conjunctival Squamous-Cell Carcinoma

## Ung thư tế bào vảy kết mạc mắt

Người dịch: Trần Châu Mỹ Thanh – Khoa Y – Trường Đại học Duy Tân

Link:

[https://www.nejm.org/doi/full/10.1056/NEJMicm2002512?query=featured\\_secondary](https://www.nejm.org/doi/full/10.1056/NEJMicm2002512?query=featured_secondary)



Một phụ nữ 89 tuổi đến khám tại phòng khám nhãn khoa với tiền sử 4 tháng bị đỏ mắt và cảm giác có dị vật ở mắt phải. Qua khám soi đáy mắt, đánh giá phản ứng đồng tử và nhãn áp cho thấy không có bất thường. Soi đèn cho thấy một tổn thương màu đỏ, nhô cao trên kết mạc kéo dài đến giác mạc, kèm theo giãn mạch máu nổi rõ. Thăm khám không có nổi hạch. Sự xuất hiện của tổn thương là dấu hiệu của ung thư; do đó, bệnh nhân được phẫu thuật cắt bỏ tổn thương và tái tạo mô khuyết bằng phương pháp ghép màng ối. Kiểm tra mô học của tổn thương cắt bỏ cho thấy ung thư biểu mô tế bào vảy tại chỗ. Bệnh nhân đã hoàn thành 4 tuần điều trị hỗ trợ bằng mitomycin C. Tại lần tái khám sau phẫu thuật 2 năm, không có tái phát tại chỗ.